



Die Parodontitis ist eine bakteriell bedingte Entzündung des Zahnhalteapparates. Die Entzündung beginnt als Gingivitis und führt im weiteren Verlauf zu einer Taschenbildung mit Zerstörung des Zahnhalteapparates (Attachmentverlust). Dies resultiert in einer Zahnlockerung und führt unbehandelt zum Zahnverlust.

Narges Q. Sprengel  
[Infos zur Autorin]



Literatur



## Die antibiotikafreie Alternative zur Parodontitisbehandlung

Narges Qasima Sprengel

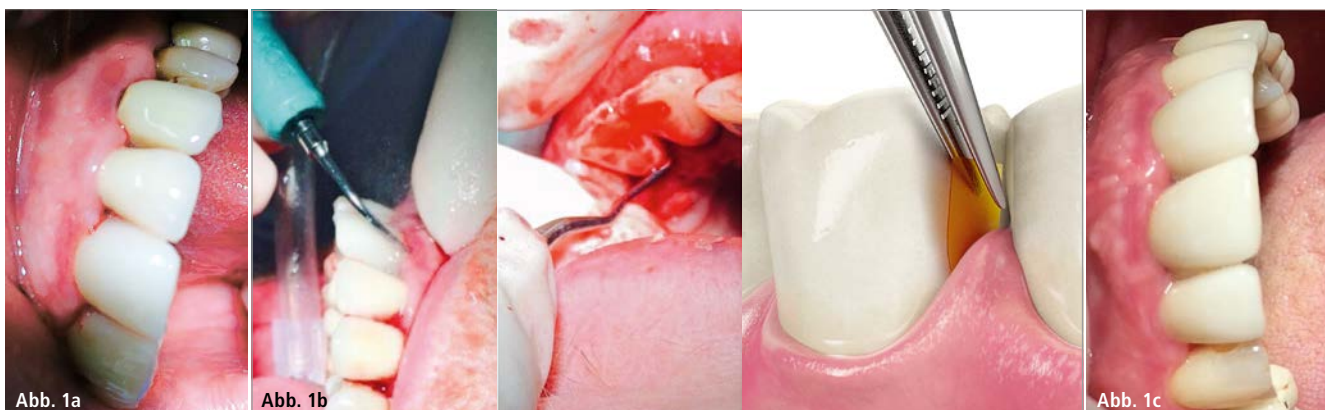Eine schwere Parodontitis ist definiert als eine Taschentiefe von  $\geq 6$  mm an verschiedenen Zähnen an mehr als zwei betroffenen Flächen sowie dem Vorliegen an mehr als einer Fläche mit einer Sondierungstiefe von  $\geq 5$  mm. Die Prävalenz der Parodontitis steigt mit zunehmendem Alter. In der Altersgruppe der 60–85-Jährigen kommt eine Taschentiefe von  $\geq 5$  mm am häufigsten vor. In Deutschland haben wir eine hohe Prävalenz der Parodontitis, wobei 45–55 Prozent unter einer moderaten Form der Parodontitis leiden und 20–40 Prozent der Patienten bereits eine schwere Form aufweisen. Auf der Datenbasis der DMS IV-Studie zeigte sich, dass man für das Jahr 2005 bei vier bis acht Prozent der Erwachsenen im Alter von 35–44 Jahren sowie bei 14–22 Prozent der Senioren im Alter von 65–74 Jah-

ren vom Vorhandensein einer schweren Parodontitis ausgehen muss. Bei rund 40 Prozent der Durchschnittsbevölkerung liegt eine moderate Ausprägung der parodontalen Destruktion vor.<sup>1,2</sup> Im Fortlaufenden möchte ich über meine langjährigen Erfahrungen mit der antiseptischen Behandlungsoption der Parodontitis mit dem PerioChip® berichten. Hierbei handelt es sich um ein Antiseptikum mit dem Wirkstoff Chlorhexidin in 36%iger Konzentration, der 36-fachen Dosis einer handelsüblichen Chlorhexidin Mundspüllösung. Der Chip enthält keine Antibiotika, wodurch eine Resistenzenbildung ausgeschlossen ist und er auch wiederholt angewendet werden kann. Ich habe keine Nebenwirkungen in Form von allergischen Reaktionen feststellen können, wie bei Antibiotika zu beach-

ten ist. Als einzige Nebenwirkung habe ich bislang in Einzelfällen das Auftreten einer überschießenden neuropathischen Schmerzreaktion beobachtet. Der PerioChip® wird von mir bei folgenden Erkrankungen eingesetzt:

- chronische Parodontitis mit unterschiedlichen Bakteriengruppen
- eine Taschentiefe von  $\geq 5$  mm
- Periimplantitis mit Taschenbildung und positivem Blutungs-Index (gemäß S3-Leitlinie der DGI, off-label-use)

Der Chip wird direkt in die Tasche eingebracht, um dort seine lokale Wirkung zu entfalten. In der ersten Woche nach Einsetzen des Chips empfehle ich, dass der Patient keine Zahnseide oder Interdentalbürsten benutzt, um eine Dislokation des Chips



**Abb. 1a:** Der Patient weist eine schwere Form der Parodontitis mit ausgeprägten Sulkusstellen und stark gerötetem und entzündetem Zahnfleisch auf. – **Abb. 1b:** Die Parodontalbehandlung und abschließend das Einsetzen des PerioChip®. – **Abb. 1c:** Die Verlaufskontrolle zeigt eine Befundbesserung mit einem deutlichen Rückgang der Entzündungszeichen.

zu vermeiden. Auch sollte in dieser Zeit nur manuell geputzt und auf die Verwendung einer elektrischen Rotationszahnbürste verzichtet werden. Nach einer Woche hat sich der Chip in der Regel vollständig aufgelöst und der Patient kann wie gewohnt seine Zahnhygiene fortsetzen. Der Wirkstoff wird von dem umliegenden Gewebe resorbiert und wirkt lokal bis zu elf Wochen. Die Behandlung mit dem PerioChip® kann je nach Bedarf alle drei Monate wiederholt werden. In der Zwischenzeit hat das Zahnfleisch Zeit sich zu regenerieren.

Vor dem Einsetzen des Chips sollte das Zahnfleisch jedoch zunächst professionell vorbehandelt werden, um die volle Entfaltung der lokalen Wirkung des Chlorhexidins zu gewährleisten. Daher schließt sich nach Diagnosestellung der Parodontitis zunächst eine initiale parodontale Behandlung an. In verschiedenen Zahnarztpraxen wird der PerioChip® ohne vorausgegangene Behandlung direkt in die Tasche appliziert, um so als eine Art „Sprengstoff“ auf den Zahnstein einzuwirken. Auf diese Weise ist es jedoch unmöglich, dass der Chip seine volle Wirkung entfaltet. Meiner Meinung nach ist die Vorarbeit mit einer professionellen parodontalen Behandlung unumgänglich, um den Behandlungserfolg zu gewährleisten.

### Behandlungsverlauf

Zunächst erfolgt eine ausführliche Beratung und Aufklärung des Patienten über das Erkrankungsbild der Parodontitis, dessen Risiken bis hin zum Zahnverlust, die verschiedenen Behandlungsoptionen einschließlich der Behandlung mit dem Chip und der anfallenden Behandlungskosten, sofern sich der Patient zu dieser Behandlung entschließen sollte. Die Zahnarztpraxen können diese Behandlung gewinnbringend absetzen. Die meisten privaten Krankenkassen übernehmen die Behandlungskosten. Kassenärztlich versicherte Patienten müssen entsprechend zuzahlen.

Im Anschluss daran erfolgt die erste parodontale Vorbehandlung einschließ-

lich der Erhebung des PA-Status und der professionellen Zahnreinigung. Ab einer Taschentiefe von  $\geq 5$  mm Tiefe empfehle ich das Einsetzen eines PerioChips® zur lokalen Behandlung. Während dieses Termins sollte auch eine Aufklärung des Patienten über die korrekte Durchführung der Mundhygiene unter Verwendung von Zahnseide/Interdentalbürstchen etc. erfolgen. Der Patient wird dann in vier bis sechs Wochen zur Kontrolle der Mundhygiene einbestellt und die Taschentiefe erneut gemessen. Sollte die Taschentiefe persistieren, wird ein Termin zur Parodontitisbehandlung und zum Einsetzen des Chips vereinbart. Ich appliziere pro Termin nicht mehr als sechs Chips und konzentriere mich dabei auf die tiefsten Taschen und Furkationen. Weitere Taschen sollten in einer separaten Sitzung behandelt werden. Eine Woche nach dem Einsetzen kommt der Patient zu einem Kontrolltermin, in dessen Rahmen nur eine klinische Befunderhebung erfolgt. Nach drei Monaten gibt es den nächsten Kontrolltermin. Im Rahmen dieses Termins erfolgen eine professionelle Zahnreinigung, die Mundhygienekontrolle und die Erhebung des PA-Status. Sollten Taschen mit einer Resttiefe von  $\geq 5$  mm verblieben sein, wird erneut ein Chip in diesen Taschen appliziert. Dies wird alle drei bis vier Monate so lange wiederholt bis alle behandlungsbedürftigen Taschen verschwunden sind. Das Einbringen des Chips ist eine vom Arzt an eine Dentalhygienikerin delegierbare Aufgabe und muss nicht, wie zum Beispiel bei der Applikation von Antibiotika, vom Arzt selbst durchgeführt werden.

Zusammengefasst haben wir mit dem PerioChip® die Möglichkeit der wiederholten lokalen Parodontitisbehandlung, insbesondere auch bei besonders schweren ausgeprägten Formen der Parodontitis, ohne die Gefahr einer Resistenzenbildung, wie sie bei der Behandlung mit Antibiotika zu beobachten ist. Die Applikation des Chips ist einfach. Die Behandlung ist für die Zahnarztpraxen eine wirtschaftlich interessante Leistung. Es ist mir ein besonderes Anliegen, nochmals auf

## Prophylaxe- Neuheiten 2018!



happybrush –  
el. Zahnbürsten  
und Zahnpasta –  
bekannt aus  
der „Höhle der  
Löwen“!



Amelia Benson  
Zahnpulver –  
100% natürliche  
Zahnaufhellung!



BioMin C Zahncreme  
– fluoridfrei gegen  
empfindliche Zähne!

**Ihr Partner für die Profi-  
Prophylaxe mit über 2.000  
Artikeln zu fairen Preisen.**

**Gleich mal reinschauen  
unter:**

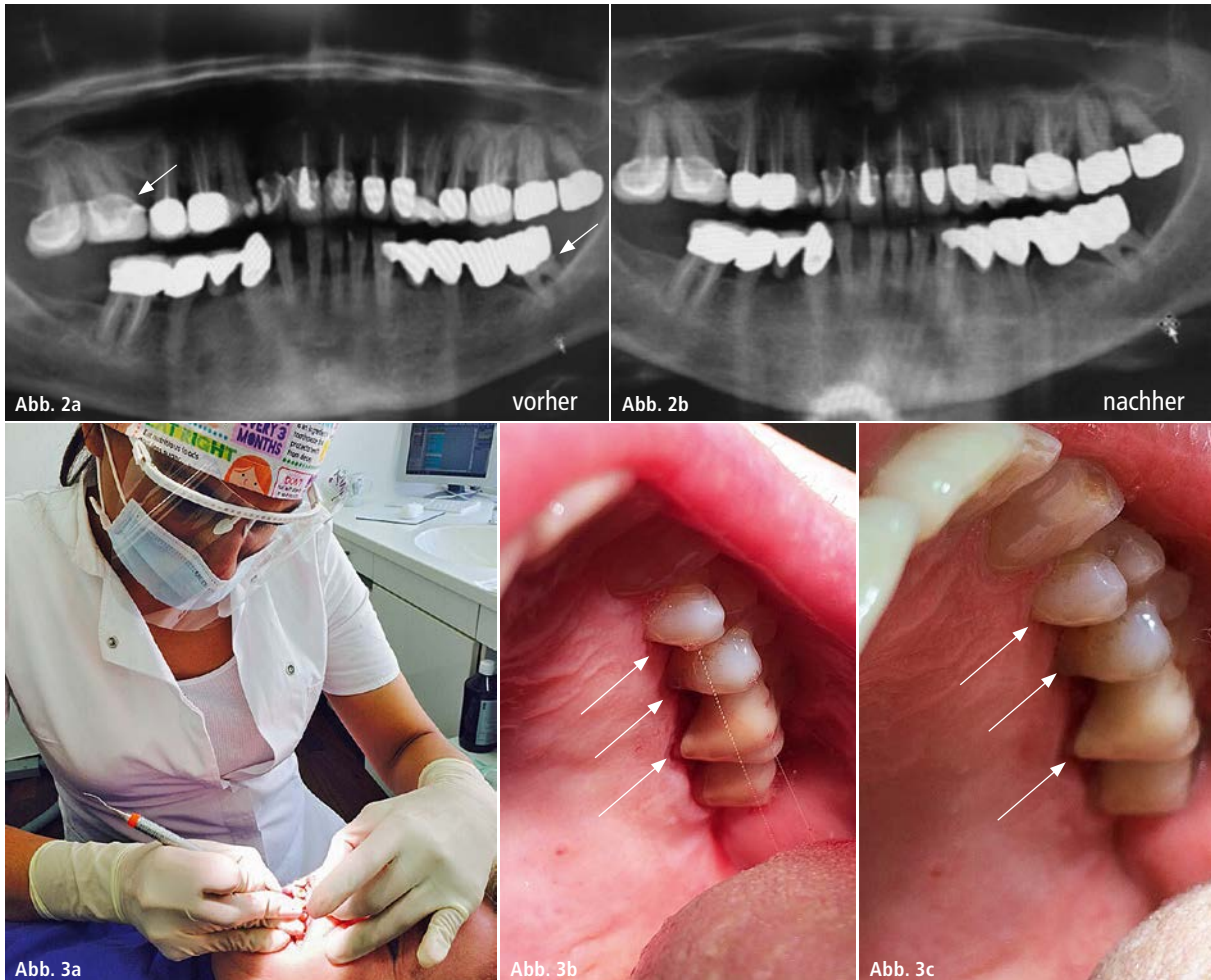
**[www.dentocare.de](http://www.dentocare.de)**

**Dent-o-care Dentalvertriebs GmbH**

Rosenheimer Straße 4a

85635 Höhenkirchen

Tel: 08102 777 2 888



**Abb. 2a und b:** Die vormals sichtbaren Konkreme sowie die Zeichen des vertikalen und horizontalen Knochenverlustes sind im Verlauf der Behandlung deutlich regredient. – **Abb. 3a:** Die Durchführung der Parodontalbehandlung. – **Abb. 3b:** Die Außenansicht der Patientensituation vor und ... – **Abb. 3c:** ... nach der Behandlung mit dem PerioChip®.

die dringend erforderliche initiale Parodontalbehandlung vor der ersten Einbringung des Chips hinzuweisen. Das Zahnfleisch muss adäquat vorbereitet werden, damit der Wirkstoff des Chips seine volle Leistung entfalten kann. Ich vergleiche diese Situation gerne mit dem Beispiel, dass auch niemand versuchen würde, ein Haus auf einem Sumpfgebiet zu errichten. Daher ist die Begleitung von parodontaler Seite im Rahmen der PerioChip®-Behandlung unabdingbar und sollte sich nicht nur auf eine Schönheitskosmetik beschränken.

### Fallbericht

Eine 54-jährige Patientin konsultierte mich im vergangenen Jahr mit den typischen Symptomen, bestehend aus Zahnfleischbluten und lockeren Zähnen. Die initiale Inspektion zeigte folgenden Befund:

Eindeutig zu sehen ist eine schwere Form der Parodontitis mit ausgeprägten Sulkusstellen und stark gerötetem und entzündetem Zahnfleisch (Abb. 1a). Es erfolgte die Parodontalbehandlung mit maschinellm Einsatz des Cavitrons, manuell mittels Küretten zum Reinigen und Auffrischen der Taschen und zusätzlicher Spülung mit Chlorhexidin. Abschließend wurde ein PerioChip® an verschiedenen Stellen eingesetzt (Abb. 1b). Die Verlaufskontrolle zeigt eine Befundbesserung mit einem deutlichen Rückgang der Entzündungszeichen (Abb. 1c). In der OPG-Aufnahme vor Behandlung und nach Parodontalbehandlung ist eine deutliche Befundbesserung zu sehen. Die vormals sichtbaren Konkreme sowie die Zeichen des vertikalen und horizontalen Knochenverlustes sind im Verlauf der Behandlung deutlich regredient (Abb. 2a und b).

Bei einem weiteren Patienten mit ausgeprägter Parodontitis mit entzündlichen Zahnfleischveränderungen und freiliegenden Zahnhälsen sieht man, dass diese nach der Parodontalbehandlung (Abb. 3a) und dem lokalen Einbringen des Chips im Verlauf deutlich rückläufig sind (Abb. 3b und c).

### Kontakt

**Narges Qasima Sprengel**

Dipl.-Dentalhygienikerin

Tel.: 0177 8244448

narges.sp@gmx.de